UNIVERSITE DE PARIS
FACULTE DE MEDECINE — BICHAT - BEAUJON

ANNÉE 1971 **THÈSE** N°

POUR

LE DOCTORAT EN MÉDECINE

(DIPLOME D'ÉTAT)

PAR

Philippe, Maurice, Denis PRIEUR
Né le 9 Mai 1938, à Château-Thierry (02)

Présentée et soutenue publiquement le 197

Contribution à l'étude des manifestations systémiques de la Distomatose à Fasciola Hepatica

Président : M. PAYET, Professeur

PARIS — 1971

UNIVERSITE DE PARIS
FACULTE DE MEDECINE — BICHAT - BEAUJON

ANNÉE 1971 **THÈSE** N°

POUR

LE DOCTORAT EN MÉDECINE

(DIPLOME D'ÉTAT)

PAR

Philippe, Maurice, Denis PRIEUR
Né le 9 Mai 1938, à Château-Thierry (02)

Présentée et soutenue publiquement le 197

Contribution à l'étude des manifestations systémiques de la Distomatose à Fasciola Hepatica

Président : M. PAYET, Professeur

PARIS — 1971

UNIV.
LEIDEN
BIBL.

A MA FEMME

LE DOCTEUR Brigitte PRIEUR

A MES DEUX FILS.

A MON PERE, LE DOCTEUR Louis PRIEUR

A MA MERE

En témoignage de mon affection et de ma profonde reconnaissance.

A MES SOEURS

A MES BEAUX-PARENTS

A TOUTE MA FAMILLE.

A NOTRE PRESIDENT DE THESE

MONSIEUR LE PROFESSEUR PAYET

Doyen Honoraire de la Faculté de Dakar

Professeur à la Faculté de Médecine de Paris

Qui nous a fait l'honneur d'accepter la présidence de cette thèse, après nous avoir accueilli dans son service. Qu'il trouve ici l'expression de notre respectueuse reconnaissance.

AU DOCTEUR Gérard SAIMOT

Qui nous a guidé par ses conseils.

A MES MAITRES D'EXTERNAT

LE DOCTEUR P.Y. HATT

LE PROFESSEUR R. LEIBOVICI

LE PROFESSEUR M. CONTE

LE PROFESSEUR A. HERRAULT

LE DOCTEUR J. DUCHAMP

LE PROFESSEUR J. THOYER-ROZAT

A MON AMI, LE DOCTEUR Claude SORIA

CONTRIBUTION A L'ETUDE DES MANIFESTATIONS SYSTEMIQUES DE LA DISTOMATOSE A FASCIOLA HEPATICA

-:-:-:-:-:-:-:-:-:-

I N T R O D U C T I O N

-:-:-:-:-:-:-:-:-:-:-:-

Les manifestations neurologiques des distomatoses à Fasciola Hepatica sont connues, elles sont rares; les manifestations cardiaques semblent exceptionnelles.

A l'occasion d'une observation privilégiée réunissant ces deux types d'anomalies, nous avons fait une revue de la littérature concernant les manifestations "extra-hépatiques" rencontrées au cours de cette parasitose.

Nous avons volontairement exclu de cette étude les manifestations liées à des migrations parasitaires aberrantes, en particulier dermo-hypodermiques, pour nous attacher aux atteintes systémiques, parfois révélatrices de la maladie. Nous verrons qu'elles posent bien des problèmes, pathogéniques notamment.

RAPPEL PARASITOLOGIQUE

-:-:-:-:-:-:-:-:-:-:-:-:-

Définition

Les distomatoses sont des maladies consécutives au parasitisme de l'homme par des distomes ou douves, vers de la classe des trématodes, parasites obligatoires.

La pénétration chez leur hôte définitif se fait par ingestion passive de larves infectieuses ou métacercaires.

Ces parasitoses sont communes à l'homme et à de nombreux mammifères domestiques et sauvages.

La diversité des agents pathogènes amène à considérer l'existence de plusieurs formes de distomatoses, et en fonction de leur localisation on distingue classiquement les atteintes hépato-biliaires, pulmonaires et intestinales.

Notre sujet se limitera à la distomatose dûe à Fasciola Hepatica ou grande douve.

Répartition géographique

Fasciola hepatica est un parasite très cosmopolite, tout comme ses hôtes intermédiaires et le bétail qui représente l'hôte définitif le plus fréquent, donc le principal réservoir de virus. La distomatose à Fasciola hepatica est particulièrement fréquente en France, surtout dans les régions d'élevage.

Rappel du cycle évolutif

Les mammifères parasités par la douve adulte émettent dans le milieu extérieur des oeufs, non embryonnés, véhiculés par leurs selles.

[illegible]

[illegible]

[illegible]

Ces oeufs, après un séjour d'environ trois semaines dans ce milieu extérieur, en général aquatique, parviennent à maturité et leur éclosion donne le jour à l'embryon ou miracidium. Celui-ci doit obligatoirement pénétrer chez un petit mollusque aquatique, en Europe Limnea trunculata, pour poursuivre son évolution. Limnea Trunculata représente le premier hôte intermédiaire obligatoire spécifique de Fasciola Hepatica. Le miracidium pénètre dans la cavité pulmonaire du mollusque et se transforme en sporocystes puis en rédies.

Les rédies gagnent l'hépato-pancréas et se métamorphosent en cercaires. Un miracidium donne ainsi naissance à une grande quantité de larves.

Les cercaires quittent le mollusque pour s'enkyster sur un deuxième hôte intermédiaire ; pour Fasciola Hepatica ce deuxième hôte peut être une plante aquatique (cresson sauvage) ou terrestre (pissenlit, chicorée sauvage ou simple débris végétal).

Le cercaire enkysté ou métacercaire représente la forme infestante de la maladie. Très résistant, il peut demeurer pathogène pendant plusieurs mois.

L'infection de l'hôte définitif se fait par ingestion de métacercaires sur leur support. Cette ingestion est obligatoire pour que la douve parvienne à maturité et soit capable de se reproduire.

L'hôte définitif est généralement un mammifère, ovin ou bovin.

L'homme n'intervient qu'accidentellement en ingérant les végétaux souillés : cresson et chicorée sauvages, pissenlits, plus rarement eau de fontaine souillée par des débris végétaux.

Epidémiologie

Elle est primordiale à considérer dans la distomatose à Fasciola Hepatica car elle rend compte en grande partie de la recrudescence de la maladie actuellement observée.

L'oeuf non embryonné émis par le bétail parasité parvient à maturité dans le milieu extérieur en trois semaines environ.

Les miracidium provenant de l'éclosion des oeufs pénètrent dans le petit mollusque Limnea Trunculata, de manière générale au début de l'été. Des milliers de cercaires seront formés en trois mois environ, ce qui explique que la plupart des contaminations se produisent dès le début de l'automne.

Les cercaires quittent ensuite le mollusque pour s'enkyster sur une plante aquatique, en l'occurence le cresson. Cependant, le cresson n'est pas seul à être responsable des infections humaines. En effet, Limnea Trunculata vit littéralement sous le sabot des vaches, ce qui a permis dans de nombreux cas d'incriminer le pissenlit dans la contamination humaine. Par ailleurs, on sait que les cercaires peuvent s'enkyster sur des brindilles flottant à la surface des eaux de fontaines, ce qui permet d'expliquer certaines contaminations humaines en dehors des mois d'automne.

Cet aspect de l'épidémiologie est connu déjà depuis longtemps et s'est enrichi ces dernières années de nouvelles données.
D'abord en ce qui concerne le cresson, une augmentation de la consommation a été notée ces vingt dernières années, expliquée par l'augmentation du niveau de vie des français et l'évolution des moeurs culinaires qui tend à faire du cresson la garniture systématique des viandes servies dans les restaurants. L'augmentation de la production nécessitée par ce besoin accru n'a malheureusement pas été suivie d'une même évolution des cressonnières industrielles qui ne sont plus aussi bien surveillées au point de vue sanitaire.
Un aspect important tient aussi au fait que les Français semblent de plus en plus préférer à la viande de mouton celle du boeuf et que ce dernier (bien que classiquement ce soit le mouton que l'on considère comme l'hôte le plus fréquent) soit particulièrement favorable au développement de Fasciola Hepatica. Or, le boeuf résiste mieux à l'infection et est donc abattu à un âge plus avancé.
Enfin, la généralisation du tourisme, du camping, des week-end agrémentés de promenades donnant lieu parfois à la cueillette des pissenlits et du cresson de fontaine, rend compte également de l'augmentation du taux de contamination.

Pathogénie

Le métacercaire ingéré parvient dans l'estomac, la cuticule est dissoute par les sucs digestifs et la larve de douve se trouve libérée.

Elle franchit la paroi du tube digestif, tombe dans la cavité péritonéale où elle séjourne quelque temps avant de pénétrer dans le parenchyme hépatique en perforant la capsule de Glisson. Dans de rares cas, la larve emprunte accidentellement la voie veineuse ou lymphatique, et peut-être responsable de localisations erratiques:pulmonaires, cérébrales, sous-cutanées ou musculaires.

Cette première phase dure quelques jours et rend compte de certains aspects de la maladie :

- accidents de type infectieux dûs aux bactéries entraînées par les larves lors de l'effraction du tube digestif.
- hépatite traumatique : hémorragie, nécrose et infiltration cellulaire à type de réaction inflammatoire.
- traumatisme d'un gros tronc veineux conduisant à l'infarcissement de toute une zone de parenchyme.

Ces faits fournissent l'explication des premiers signes cliniques de la maladie.

Après plusieurs semaines de migration à travers le parenchyme hépatique, les jeunes douves atteignent les canaux biliaires. En trois mois d'évolution, la douve atteint l'état adulte. C'est alors un ver plat, long de trois centimètres, qui vit replié dans les canalicules biliaires. Il émet régulièrement des oeufs, qui, acheminés par les canaux biliaires et le tube digestif, gagnent le milieu extérieur. Le cycle peut alors recommencer.

[illegible]

R A P P E L C L I N I Q U E

-:-:-:-:-:-:-:-:-:-:-:-:-:-:-:-

La DISTOMATOSE à Fasciola Hepatica évolue en deux phases, aux manifestations bien différentes, séparées par une période d'accalmie relative.

La première, ou phase d'invasion, réalise dans son tableau le plus classique, un état d'hépatite toxi-infectieuse correspondant à la migration intra-hépatique de la larve : elle dure 2 à 3 mois.

La deuxième, ou phase d'état, se caractérise essentiellement par des accès d'angiocholite fébrile à rechutes avec éventuellement blocage des voies biliaires : elle est liée à la présence intra-canaliculaire de vers adultes et peut se prolonger pendant plusieurs années.

A - La phase d'invasion

Elle débute de quelques jours à quelques semaines après le repas infestant. Elle est dominée par l'importance des phénomènes infectieux.

L'incubation, de durée variable suivant les auteurs, peut être silencieuse, mais habituellement arthralgies, myalgies, troubles digestifs mineurs et surtout asthénie précèdent l'apparition de la triade classique : hépatomégalie, douleurs de l'hypocondre droit et fièvre.

- Les douleurs spontanées de l'hypocondre droit peuvent présenter des irradiations diverses, en particulier supérieures, vers l'épaule droite et le dos. Elles sont à type de crampes, de brûlures; leur intensité est variable et leur horaire capricieux, sans rapport avec les repas.

- La fièvre oscille autour de 38° C, avec parfois des clochers fugaces à 40° C. Le pouls évolue parallèlement.

- L'hépatomégalie est modérée, peu douloureuse. La surface du foie est lisse, le bord inférieur tranchant. La splénomégalie est rare, et quand elle existe, elle reste très discrète.

- Les signes généraux sont pratiquement constants dans cette forme habituelle : asthénie d'installation progressive, avec anorexie pouvant entrainer un amaigrissement notable.

- Les signes allergiques, habituellement fugaces, doivent être recherchés minutieusement à l'examen et par l'interrogatoire. Il peut s'agir du simple dermographisme, signe assez constant, du prurit, de l'urticaire géante, voire même de véritables crises d'oedème de Quincke.

Myalgies et arthralgies sont souvent signalées par le malade. On peut observer un sub-ictère, ainsi qu'une certaine pâleur traduisant l'anémie.

Des signes pleuro-pulmonaires se rencontrent quelquefois à la base droite.

- Les examens paracliniques standards pratiqués à ce stade n'apportent aucun élément de certitude. Seule la numération formule sanguine, montrant une hyperleucocytose et une éosinophilie importante : 50 à 70 %, voire même 90 % peut à ce stade orienter le diagnostic.

En l'absence de traitement spécifique, cette phase d'hépatite toxi-infectieuse dure deux à trois mois. Puis après une courte amélioration, donnant l'illusion de la guérison prochaine, apparaît la phase d'état.

B - La phase d'état

Elle correspond à la pénétration de vers adultes dans les voies biliaires. A l'aide de leurs ventouses, les douves se fixent sur les parois canaliculaires, entraînant la formation de lésions inflammatoires, puis une prolifération de type adénomateux . Cet obstacle à l'écoulement de la bile entraîne des phénomènes de stase sur lesquels se greffent des complications infectieuses. Ceci explique les deux tableaux habituellement observés à cette phase d'état :

1 - Angiocholite aiguë avec

. douleur de l'hypocondre droit, défense pariétale, diarrhée, vomissements,

. accès fébriles à grandes oscillations avec frissons et sueurs,

. ictère infectieux.

2 - Des épisodes pseudo-lithiasiques, avec crise de coliques hépatiques tout à fait typiques. Des images radiologiques particulières pourraient faire évoquer la nature parasitaire de l'obstacle : présence de lacunes ou fines dentelures pariétales au niveau de l'obstacle cholédocien. Mais la présence de douves dans les canaux biliaires favorise la formation de calculs vrais. Aussi l'association possible d'une distomatose et d'une lithiase authentique complique le problème étiologique et rend compte des formes cliniques chirurgicales de l'affection. A cette phase, les examens sanguins n'apportent guère de renseignement. L'examen parasitologique du liquide de tubage duodénal ou des selles peut faire la preuve de l'étiologie parasitaire de l'affection, mais il est souvent en défaut.

Les formes cliniques sont nombreuses

. Certaines sont particulières à la phase d'invasion ou à la phase d'état. La pathogénie de la maladie en rend facile la compréhension.

. D'autres sont communes aux deux stades et font, en quelque sorte, l'objet de notre étude.

A - A la phase d'invasion

On peut distinguer :

1° Des formes frustres, monosymptomatiques, ou même inapparentes. Elles sont de diagnostic difficile, sujettes aux mêmes complications.

Elles devront être suspectées lors d'épidémie, et devant toute éosinophilie importante.

2 - Des [illegible] de coli [illegible]
[illegible] [illegible] [illegible]
[illegible] [illegible]
[illegible] [illegible]
[illegible]
[illegible]
[

2° Les formes fébriles peuvent évoquer des tableaux bien particuliers.

. forme pseudotyphique, avec température en plateau à 39° C diarrhée profuse, prostration, splénomégalie.

. forme pseudopallustre, à larges oscillations thermiques suivies de sueurs profuses.

. forme pseudo mélitococcique avec fièvre ondulante, sudation, polyarthralgies et myalgies.

. forme septicémique enfin avec tableau gravissime de toxi-infection pouvant entraîner la mort.

3° La forme chirurgicale

Accident rare mais classique de la distomatose à sa phase d'invasion : l'hématome sous-capsulaire du foie, avec hépatomégalie rapidement croissante, très douloureuse, et hémorragie interne pouvant entraîner le décès. Cette forme est dûe à la rupture d'un gros vaisseau lors de la pénétration hépatique de la jeune douve.

B - A la phase d'état

Outre les formes habituelles pseudo-lithiasiques et angiocholitiques, il faut citer quelques aspects trompeurs :

. Formes entérocholitiques,

. formes pseudo-néoplasiques,

. formes pseudo-suppuratives.

C - Quant aux formes communes aux deux stades

Il s'agit habituellement de manifestations respiratoires, neurologiques ou même cardiologiques. Il semble que l'allergie domine la pathogénie de ces formes.

Nous y reviendrons.

D - Les localisations erratiques de F. Hepatica peuvent donner lieu aux manifestations les plus variées. Elles ne font pas l'objet de cette étude. Chez l'homme, il s'agit essentiellement de localisations dermo-hypodermiques.

La distomatose bucco-pharyngée ou "halzoun" réalise un tableau clinique particulier.

L'halzoun est dû au parasitisme accidentel du pharynx par des vers adultes de H. Hepatica provenant de l'ingestion de foie cru parasité.

Les douves se fixent aux muqueuses. L'apparition d'un oedème entraîne dysphagie et dysphonie.

La mort par asphyxie n'est pas exceptionnelle.

LE DIAGNOSTIC BIOLOGIQUE

-:-:-:-:-:-:-:-:-:-:-:-:-

Les examens complémentaires sont nombreux, de valeur inégale, d'intérêt variable, suivant la chronologie de la maladie. Certains sont de pratique courante : l'hémogramme et l'examen parasitologique ; les autres font appel à l'immunologie. Utiles ou indispensables au diagnostic, ils permettent en outre de suivre l'évolutivité de la maladie et de juger de l'efficacité du traitement.

1 - L'hyper-éosinophilie sanguine

Elle débute classiquement 15 jours après l'infestation pour atteindre son maximum vers le 3ème mois. Les taux sont alors très élevés : 50 à 90 %. La courbe de décroissance d'abord rapide lors du passage à la phase d'état tend ensuite lentement vers la normale.

Ce signe biologique est très précieux et doit faire évoquer le diagnostic, mais il n'a rien de spécifique : d'autres affections peuvent donner des taux aussi élevés :

- les collagénoses,
- les allergies cutanées ou respiratoires,
- les autres parasitoses éosinophilogènes,
- le "visceral larva migrans" lié à l'ingestion d'oeufs d'ascaridés.

Enfin, l'éosinophilie peut manquer, soit à la phase d'invasion, soit après une longue évolution de la maladie.

2 - L'examen parasitologique

des selles ou du liquide de tubage duodénal, pratiqué selon la technique de Janecko Urbanyi peut affirmer le diagnostic mais cet examen a ses inconvénients :

La présence d'oeufs de Fasciola Hepatica peut être dûe à l'ingestion de foie de boeuf ou de mouton parasité.

- Pendant la phase d'invasion, il est sans intérêt puisque les douves n'émettent pas d'oeufs.
- Enfin, dans près de 50 % des distomatoses en phase d'état, l'examen parasitologique est négatif.

3 - Les examens immunologiques

. La réaction de fixation du complément

Elle nécessite un antigène soigneusement délipidé pour être considérée comme spécifique.

Elle peut être pratiquée selon deux techniques mises au point par PAUTRIZEL :

. par hémolyse de type Kolmer,

. par conglutination de type Coombs.

Cette réaction est positive dès la troisième semaine.

. La réaction d'hémagglutination

à la benzidine bidiazotée (selon Biguet).

Elle est spécifique pour des taux de dilution égaux ou supérieurs au 1/256.

. La réaction d'immunofluorescence

décrite par Fraga de Azevedo, mise au point en France par Coudert, semble la technique d'avenir.

. Les techniques d'immuno-diffusion et l'électrophorèse appliquées par BIGUET et CAPRON au diagnostic des parasitoses, trouvent un intérêt tout particulier dans la distomatose à Fasciola Hepatica. La spécificité de cette réaction est dûe à la présence de fractions antigéniques spécifiques au sein de l'antigène F. Hepatica, ce qui élimine les réactions croisées avec les autres helminthes.

Il ne semble pas exister d'erreur par excès;quant au diagnostic faussement négatif il correspond à des distomatoses très anciennes.

Les réactions exécutées avec un antigène de douve standardisé révèlent de 4 à 11 arcs de précipitation.

Cette technique est tout particulièrement intéressante dans la surveillance de l'efficacité du traitement.

. Les tests cutanés

L'intra-dermo-réaction à l'antigène distomien, longtemps critiquée, et récemment codifiée de façon très précise par PAUTRIZEL, est positive chez 60 à 70 % des distomiens.

Le grand intérêt de cette réaction tient au fait que la positivité persiste pendant des années et permet un diagnostic "a posteriori".

T R A I T E M E N T

-:-:-:-:-:-:-:-:-

On dispose actuellement de deux produits dont l'efficacité est inégale.

- La 2-3 déhydroémétine hydrochloride (Dehydroémétine - Roche) utilisée en cure de 1 mgr/kg par jour pendant 10 jours sous surveillance cardiovasculaire et neurologique habituelle.
- A la phase d'invasion, l'efficacité est remarquable,
- A la phase d'état, l'activité est moins franche et les rechutes fréquentes d'où l'intérêt du diagnostic précoce.

- La 4-7 phenanthroline-5-6-quinone (Entobex - Ciba) aux doses de 150 à 300 mg par jour pendant 10 jours. C'est un produit de moindre intérêt à utiliser en relais ou en cas de contre-indication de l'Emétine.

P R O N O S T I C

-:-:-:-:-:-:-:-:-

Favorable en cas de diagnostic précoce, il revêt une certaine gravité dans les formes dépistées tardivement aux altérations hépatiques déjà irréversibles.

O B S E R V A T I O N

-:-:-:-:-:-:-:-:-:-:-:-

Mme P... 38 ans, sans antécédents notables, est admise dans le service le 16 Septembre 1969. Depuis une semaine, elle présente les symptômes suivants :

- céphalée en casque, surtout nocturne,
- fièvre continue à 38°, 38°5,
- asthénie importante avec sensation de lourdeur et maladresse du bras droit,
- enfin, des troubles visuels très gênants : déformation des objets, et surimposition dans les champs externes d'images géométriques scintillantes.

L'apparition des vomissements et d'une raideur douloureuse de la nuque a entraîné l'hospitalisation.

On est alors en présence d'une femme robuste, mais fébrile (38°),asthénique, très céphalalgique.

L'examen neurologique note :

- l'absence de syndrome méningé : si les nausées persistent, la nuque est redevenue souple et il n'y a ni signe de Kernig, ni signe de Brudzinski,
- une diminution discrète de la force musculaire au membre supérieur droit, surtout à la racine et une chute discrète du pied et de la jambe gauche aux épreuves de sensibilisation.

- les réflexes ostéo-tendineux sont vifs et symétriques aux membres supérieurs, mais aux membres inférieurs on note une nette asymétrie, car rotulien et achiléen droits sont très vifs et polycinétiques alors que les mêmes réflexes sont difficilement obtenus à gauche. Le réflexe cutané plantaire est en flexion à gauche, il est indifférent à droite.
- il existe également des troubles du tonus ; hypertonie marquée au membre supérieur droit, plastique avec signe de la roue dentée. A la marche, on remarque une déviation nette vers la droite, et une discrète rétropulsion.
- il n'y a aucun trouble sensitif, pas de signes d'atteinte des paires crâniennes, pas d'astéréognosie, l'orientation temporo-spatiale est correcte.

Le reste de l'examen clinique n'apporte aucun autre élément :

- pas de signes cutanéo-muqueux (pas d'angiomes),
- pas d'hépatosplénomégalie,
- pas d'adénopathie.

Le coeur est régulier et paraît normal à l'auscultation. La tension artérielle est de 13-8, le pouls à 90.

Les premiers examens biologiques apportent deux éléments :

- une éosinophilie sanguine à 21 %, puis 23 % pour 8.000 leucocytes,
- une élévation de la vitesse de sédimentation à 85 - 106.

Pour le reste, la glycémie est à 1,20 g/l; les ionogrammes sanguins et urinaires donnent des résultats normaux, il n'y a ni sels ni pigments biliaires dans les urines. Le complet hépatique est normal : bilirubine totale 8 mgr; cholestérol total 2,20 g/l; les tests de floculation ne sont pas perturbés; protides 79 g/l; phosphatases alcalines 1,9 U. Bessey; S.G.P.T. 20 U ; S.G.O.T. 20 U; le taux de prothrombine est abaissé : 53 %. L'électrophorèse des protides donne des résultats pratiquement normaux : Albumine 51 %; $\alpha 1$ 5 %; $\alpha 2$ et β 13 %; γ 18 %. Culot urinaire et hémocultures sont stériles.

Les radios du crâne et de la colonne cervicale sont normales. Le fond d'oeil également. L'électroencéphalogramme note une électrogénèse cérébrale, microvoltée et instable, mais sans anomalies en foyer.

Au total, nous sommes en présence de signes neurologiques polymorphes, pyramidaux et extrapyramidaux, des troubles visuels subjectifs très élaborés, d'apparition récente, en climat fébrile associés à une éosinophilie nette.

Les hypothèses diagnostiques sont alors :

- une malformation vasculaire de la fosse postérieure ou une néoformation temporale (en raison des troubles visuels),
- une poussée inaugurale de sclérose multiloculaire,
- ou un processus angéitique : angéite allergoïde, ou périarthrite noueuse.

Mais aucune de ces hypothèses n'est satisfaisante.

D'autre part, les céphalées s'accentuent, le déficit moteur du membre supérieur droit devient plus net et c'est dans ces conditions, qu'au cinquième jour de l'hospitalisation, on est amené à demander une exploration neuro-chirurgicale.

L'enquête pratiquée dans le service du Dr Mazars (Dr Chodckiewicz) devait être aussi complète que vaine.

Pas d'anomalies ni de l'électroencéphalogramme ni du gamma-encéphalogramme.

A l'encéphalographie gazeuse, le système ventriculaire et cisternal est normal tant dans sa topographie que dans sa morphologie, et le liquide céphalo-rachidien est strictement normal. Seule l'artériographie a été récusée en raison de la possibilité d'un processus "allergique" vasculaire.

Mme P... revient donc dans le service le 6 Octobre 1969, où l'on note :

- une amélioration nette des signes neurologiques,

céphalées et troubles visuels ont disparu, la force musculaire est à peine diminuée au membre supérieur droit, qui reste raide, avec persistance d'une roue dentée,

les réflexes ostéo-tendineux sont toujours vifs, mais symétriques, non diffusés, non polycinétiques.

- L'apparition de nouveaux symptômes :

des douleurs articulaires dans les petites articulations des doigts des deux mains. Les doigts apparaissent boudinés et succulents au niveau des premières phalanges.

des myalgies diffuses touchant spécialement les muscles de la ceinture humérale et du cou,

des signes cutanés : un rash urticarien, avec prurit intense et oedème des mains, des bras, de la face et des jambes. On note de plus l'existence d'un dermographisme net.

- Enfin, des signes électrocardiographiques très anormaux sous décalage de ST en D2-D3-VF et de V3 à V7 avec onde T inversées dans les mêmes dérivations, sans microvoltage (tracés I).

L'examen clinique du coeur et des vaisseaux est toujours normal.

Par ailleurs, la fièvre persiste (à 38° le soir) ainsi que l'élévation importante de la vitesse de sédimentation.

L'enquête est alors menée dans deux directions à la recherche de :

1°) une collagénose :

. six recherches de cellules L.E. sont négatives. Il n'y a ni anticorps-antinucléaires, ni anticorps-anti DNA,

. la réaction de Waaler-Rose est négative, de même le Polyartest.

. le B.W. est négatif, les séro-diagnostics également (Wright-Widal).

. Il n'y a pas d'anticorps antimuscles ou anti-thyroïdiens. L'activité enzymatique musculaire est normale. L'électromyogramme ne montre aucune atteinte myogène ou neurogène périphérique. Une première biopsie musculaire ne révèle aucune anomalie.


D1
D2
D3
aVR
aVL
aVF
V1
V2
V3
V4
V5
V6
9-10
18-10
4-11
I
10-11
18-11
19-11
21-11
II

FIGURE 1

. les épreuves fonctionnelles rénales sont sensiblement normales,

. l'immunoélectrophorèse ne comporte qu'une augmentation modérée des IgG et des IgM.

2°) Parallèlement, on recherche également une distomatose car la malade a absorbé du cresson sauvage, au début du mois d'août, dans les Pyrénées.

Son éosinophilie est toujours élevée (28 %) avec forte éosinophilie médullaire (dans une moëlle par ailleurs normale).

De nombreuses recherches d'oeufs dans les selles et dans le liquide de tubage duodénal demeurent négatives.

Mais, le 3 Novembre 1969, alors que la malade vient de passer 10 jours chez elle dans l'attente des résultats de ces nombreux examens, nous parvient l'étude séro-immunologique faite dans le laboratoire du professeur Gentilini. Elle affirme la distomatose : existence de deux arcs dont l'arc 2 spécifique à l'immunoélectrophorèse réaction de déviation du complément positive au 1/16, en immunofluorescence au 320.

A cette date, les troubles neurologiques se sont de nouveau accentués :

Réapparition des troubles visuels et accentuation du déficit du membre supérieur droit avec signe d'Hoffman très net.

La fièvre persiste, de même les paresthésies des deux mains, les myalgies, l'aspect anormal des premières phalanges


D1
D2
D3
aVR
aVL
aVF
V1
V2
V3
V4
V5
V6
27-11
2-12
III
23-12
2-1
26-1
IV
4-2
14-2
V
24-3
23-4
VI

FIGURE 2

maintenant enrichi d'une tache purpurique sous l'ongle de l'index droit.

Les perturbations de l'électrocardiogramme persistent également (tracé du 4 Novembre), mais de plus une toux d'effort avec sensation de gêne rétrosternale est apparue depuis quelques jours. La tension artérielle est à 9 - 6, le pouls à 100 et l'on entend au bord gauche du sternum et à la pointe un bruit de galop présystolique, avec assourdissement des bruits du coeur.

Il n'y a pas d'hépatomégalie douloureuse, ni de reflux hépatojugulaire mais la pression veineuse périphérique est à 18 cm d'eau. Les radiographies montrent une image cardiaque dont la taille est strictement superposable à celle de septembre.

Dès le 5 Novembre, on entreprend un traitement par le Cortancyl à la dose de 60 mg par jour (avec régime sans sel strict). Ce traitement sera poursuivi quinze jours, du 5 au 20 Novembre 1969.

Pendant cette période, on note :

- sur le plan cardiaque, la disparition en vingt-quatre heures de tous les symptômes cliniques avec retour à la normale de la pression veineuse en quarante-huit heures. Les signes électriques, malgré quelques fluctuations (tracés II) s'améliorent globalement. Il faut signaler que la kaliémie, systématiquement surveillée, restera toujours normale.

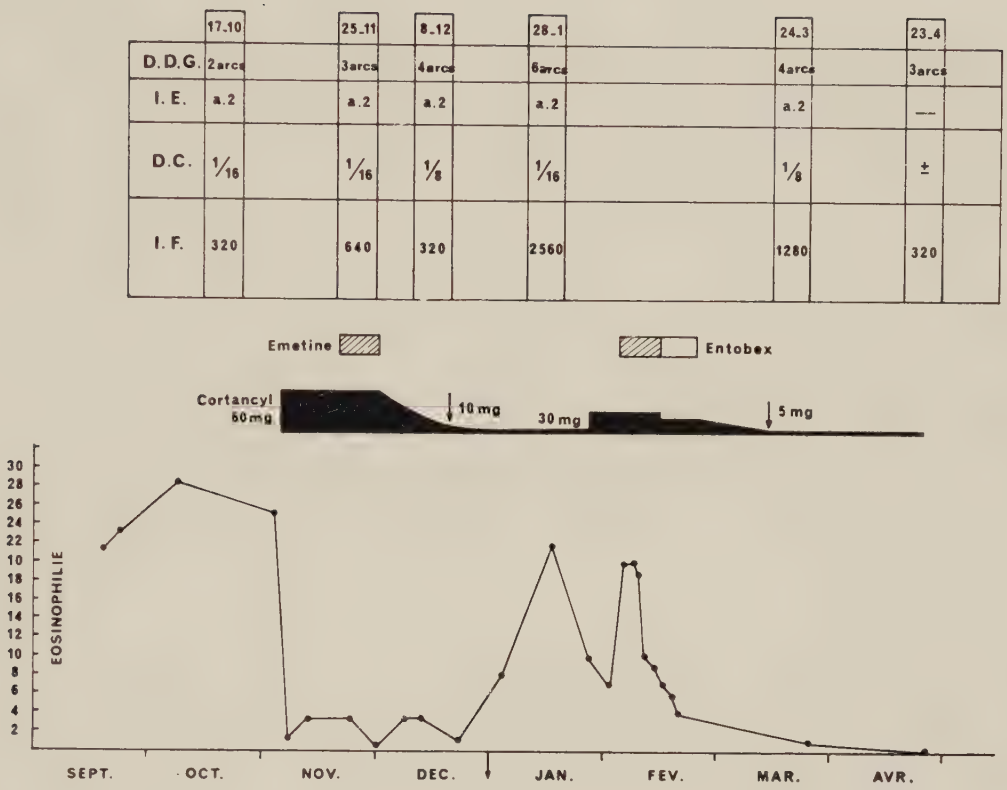

Fig. 3.

FIGURE 3

- sur le plan neurologique, il y a peu de changement. Les troubles visuels et les signes pyramidaux du membre supérieur droit persistent. De même les myalgies, les arthralgies, les modifications des mains auxquelles s'ajoutent un gonflement douloureux des deux genoux.

Par contre, la fièvre disparait, la vitesse de sédimentation revient à des chiffres normaux et l'éosinophilie n'est plus que de 1 % trois jours après le début du traitement corticoïde.

Pendant cette période, une nouvelle étude séro-immunologique confirme pleinement les premiers résultats (fig. 3).

Cette étude porte également sur le liquide céphalorachidien pur, mais on ne retrouve qu'un taux négligeable d'anticorps antidistomiens spécifiques. Par ailleurs le liquide céphalorachidien est cytologiquement et cliniquement normal, il contient 11 % de globulines. Enfin les recherches d'oeufs de douves dans les selles et le liquide de tubage duodénal demeurent négatives. On ne retrouve pas d'éosinophilie sanguine chez les membres de la famille ayant participé au repas supposé infectant.

La cure de déhydroémétine débute le 21 Novembre 1969 (6 cg/24 h pendant 10 jours). Elle sera parfaitement supportée. Il n'y a pas de modifications neurologiques et les électrocardiogrammes (tracés III) continuent à s'améliorer sous traitement émétinien (T est à nouveau positif en D2 - D3 - VF avec

retour du segment ST à la ligne isoélectrique. L'amélioration du tracé dans les précordiales est moins rapide, mais le 23 décembre le tracé est pratiquement normal).

Une nouvelle étude séro-immunologique (8 Décembre), une semaine après le traitement émétinien n'apporte pas d'éléments nouveaux (Fig. 3).

La corticothérapie est progressivement abaissée jusqu'à 20 mg de Cortancyl chaque jour.

C'est avec ce traitement que la malade quitte le service à l'occasion des fêtes de Noël.

Elle est revue le 2 Janvier 1970.

A cette date :

- le tracé électrique est pratiquement normal (tracés IV).
- Parmi les signes neurologiques, seuls persistent les troubles visuels.
- Mais l'éosinophilie réapparait : 8 % puis 22 % le 16 Janvier, tandis que la vitesse de sédimentation est de nouveau à 50 - 86, que des modifications électriques sont à nouveau notées dans toute l'aire précordiale gauche.

La malade est donc réadmise le 26 Janvier 1970 en vue d'une nouvelle cure d'émétine, tandis que les doses de Cortancyl sont remontées à 30 mg/24 h.

Une nouvelle étude immunologique (28 Janvier 1970) montre cette fois 6 arcs dont l'arc 2 spécifique, une réaction de déviation du complément au 1/16 avec une positivité au 25600° en immunofluorescence.

C'est à cette date que l'on découvre dans les selles des oeufs de petite douve (Dicrocoelium dentriticum) qui nous paraissent embryonnés et encapsulés. Ils sont peu nombreux et ne seront jamais retrouvés au cours des multiples autres recherches, faites les jours suivants sous régime végétarien. Il faut, en effet, signaler que la malade avait mangé cinq jours auparavant du foie de veau.

La reprise de la corticothérapie à des doses plus élevées a entraîné une chute de l'éosinophilie (7 % le 4 février, date à laquelle débute la seconde cure d'émétine (déhydroémétine aux mêmes doses que la première fois).

Cette cure est bien supportée. Elle s'accompagne d'une flèche d'éosinophilie à 20 % au troisième jour du traitement, avec descente progressive (9 % à la fin de la cure).

Au dixième jour, le relais est pris par entobec (10 c/ 24 heures pendant 20 jours) tandis que les doses de cortancyl sont progressivement diminuées.

Cette période d'hospitalisation a été l'occasion d'un nouveau bilan :

- une nouvelle biopsie musculaire (Dr Jean Lapresle) ne montre aucune anomalie.
- l'électromyogramme (Dr Calvet) est pratiquement normal, ne montrant en stimulation qu'une discrète réaction de ralentissement dans le jambier antérieur et l'extenseur propre du gros orteil gauche, il est bien difficile de retenir les

discrètes anomalies qu'on note en détection dans les mêmes muscles comme signes d'atteinte certaine neurogène périphérique.

- De même donnent des résultats normaux : l'examen ophtalmologique complet (Dr Berkman), les épreuves fonctionnelles rénales et hépatiques.
- Six nouvelles recherches de cellules L.E. sont négatives et les résultats de l'électrophorèse et de l'immunoélectrophorèse des protides sont identiques aux précédents.

La malade quitte le service le 25 Février 1970 avec une dose quotidienne de 5 mg de Cortancyl. Elle sera revue à deux reprises le 24 Mars et le 23 Avril 1970.

Lors de ces deux consultations, on pourra constater :

- la persistance des signes électriques (tracés VI) sans aucun signe fonctionnel cardiaque et l'examen clinique est normal.
- la régression des signes neurologiques, tant sur le plan visuel qu'au membre supérieur. Mais il n'est pas encore question de disparition complète.
- la persistance enfin des douleurs dans les articulations des doigts, et de la modification d'aspect des phalanges.

Le 24 Mars le bilan immunologique donnait :

- 4 arcs dont l'arc 2,
- 1/8 à la réaction de déviation du complément,
- avec + 1280 en immunofluorescence.

Une numération globulaire et une vitesse de sédimentation normales autorisaient l'arrêt du traitement corticoïde.

Un mois plus tard, le 23 Avril, l'état clinique était le même, l'éosinophilie à 1 %, la vitesse de sédimentation à 20 - 64.

Un contrôle séro-immunologique donnait les résultats suivants :

- 3 arcs mais peu marqués, visibles seulement selon la méthode d'Ouchterlony,
- la déviation du complément est à peine positive,
- enfin, en immunofluorescence le titre est de 320.

Au printemps 1971, les explorations biologiques et en particulier immunologiques se révèlent strictement normales.
L'examen clinique est pratiquement normal: seule persiste une légère maladresse du membre supérieur droit, de type extra-pyramidal.

MANIFESTATIONS NEUROLOGIQUES AU COURS DE 13 OBSERVATIONS DE DISTOMATOSE

(12 à grande douve - 1 à petite douve)

Auteurs	Manifestations neurologiques	L.C.R.	E.E.G.	Angiographie Scintigraphie	Evolution
LUNEDEI (1934)	Syndrome de Millard-Gubler	Eosino 82 %			Guérison
CATTAN (1953)	Hémiplégie gauche		normal		Guérison
BERHEIM (1957)	Syndrome méningé	1000 E Eos 68 %			Guérison
GARDE (1961)	Crise comitiale - Synd.cérébelleux Paralysie du VII gauche	134 E Eos 60 %	anomalies G	Artério carotidienne gauche normale	Guérison
BECQUET (1961)	Anosmie - Amaurose - Névrite optique - polynévrite				Amaurose Polynévrite
LENG LEVY (1964)	Syndrome méningé	1700 E Eos 30 %			Guérison
AUBERTIN (1966)	Hémiplégie gauche	normal	droit		Guérison
DOMART (1967)	Crise convulsive - Hémiplégie G Parésie d'accomodation	normal	normal		Guérison
BOTHIER (1970)	Tétraparésie spasmodique et discret synd. cérébelleux	normal			Guérison
GIL (1970)	Syndrome frontal - Signes pyramidaux bilatéraux	normal	diffus	Scintigraphie hyper-activité frontale D floue et superficielle	Guérison
Obs.personnelle	Signes pyramidaux et extra-pyramidaux - troubles visuels	normal	normal	gammagraphie et encéphalographie normales	
SIGUIER (1952)	Crises B.J. gauches - Hémiplégie D Syndrome méningé	40 lympho			Guérison
RUGGIERI (1967)	Aphasie H.I.C.		foyer lent G	artériographie - lésion expansion pariétale G	Décès

C O M M E N T A I R E S

-:-:-:-:-:-:-:-:-:-:-:-:-

Cette observation nous a conduit à revoir la littérature, et nous avons pu constater que des manifestations neurologiques et aussi cardiaques ont déjà été rapportées.

1 - Les manifestations neurologiques font l'objet, à notre connaissance de treize observations qui appellent un certain nombre de remarques :

- l'une d'entre elles, publiée en 1952 par F. SIGUIER (24), est dûe à Dicrocoelium Dendriticum, ou du moins a été classée comme telle : on sait la rareté de cette parasitose, et la rigueur des critères parasitologiques nécessaires avant d'affirmer un tel diagnostic. D'ailleurs dans l'observation que nous venons de rapporter, nous avons découvert dans les selles quelques oeufs de Dicrocoelium Dendriticum, mais notre malade avait absorbé du foie de veau dans les cinq jours précédents et ces oeufs n'ont été trouvés qu'une seule fois. Surtout l'immunologie parait formelle : quoique les réactions soient croisées entre petite et grande douve, la présence de l'arc 2 est strictement spécifique de Fasciola Hepatica, et il semble qu'au cours des infestations à petite douve, les taux de positivité de la déviation du complément et de l'immunofluorescence soient moindres que ceux relevés dans notre observation (le sérum de notre malade a également été testé avec

de l'antigène de petite douve : les résultats sont superposables à ceux obtenus avec de l'antigène de grande douve).

- L'autre est unique. Elle prouve la possibilité d'une migration parasitaire ectopique dans la génèse de syndrome neurologique : celle de Ruggieri (24) qui découvrit au coeur d'une tumeur cérébrale des oeufs de Fasciola Hepatica. Il s'agissait d'une distomatose évoluant certainement depuis plusieurs années, révélée par une hypertension intra-crânienne avec des signes électriques et radiologiques en faveur d'une lésion expansive pariétale. Il n'y avait pas d'éosinophilie. Aucune autre observation ne comportera un tel élément.

En effet, les autres observations sont très proches de la nôtre; elles permettent de souligner les points suivants :

- Sur le plan clinique : extrême diversité des symptômes observés, variables d'un malade à l'autre et chez un même malade et comportant :

. parfois des manifestations méningées avec éosinophilie du L.C.R., Berheim - Leng Levy (5, 17) seul syndrome très homogène.

. Le plus souvent des tableaux neurologiques majeurs, d'un polymorphisme aisément déroutant, souvent fugace, dont la variété évoque les diagnostics les plus divers : tumeur de la fosse postérieure, sclérose en plaques, lésion du tronc cérébral, ... etc.

- Sur le plan des explorations neurologiques, complémentaires, habituellement pratiquées avant que le diagnostic de distomatose ne soit porté, les résultats sont là encore très divers :

. hormis les syndrômes méningés, le L.C.R. ne comporte qu'une seule fois une éosinophilie marquée, Gardes et coll. (14).

. l'E.E.G. est normal trois fois sur six (9, 13) (Obs. Pers.)

. l'angiographie, pratiquée une seule fois est normale.

. quant aux deux scintigraphies, l'une montrait une hyperactivité frontale droite floue et superficielle, Gill et coll. (16), l'autre était normale (Obs. Pers. (11)).

Ces différents syndromes ont des points communs :

. la négativité habituelle des investigations neurologiques complémentaires.

. l'hyperéosinophilie sanguine qui conduira au diagnostic.

. la rareté ou le caractère discutable des atteintes périphériques (2 cas) hormis peut-être les atteintes optiques.

. la régression spontanée, fréquente, constante après traitement spécifique : sur ce point notre observation se distingue des précédentes puisque plus d'un an après le début de la maladie, il existe des séquelles relativement importants entravant l'activité professionnelle de la malade, ce malgré deux cures émétiniennes.
Une régression spontanée, avant toute thérapeutique, avait eu lieu lors de séjour en milieu chirurgical. La réaccentuation des signes, un mois après la première cure d'émé-

tine est difficile à apprécier objectivement. Il y a eu cependant après la seconde cure une nette amélioration qui ne s'est pas démentie depuis.

2 - Les manifestations cardiaques qu'a présenté cette malade ont d'abord fait discuter une péricardite : les premiers électrocardiogrammes (tracé 1) faits avant tout traitement montrent une image d'ischémie postérieure et antéro-latérale très compatible avec ce diagnostic. Il n'existait cependant ni assourdissement des bruits du coeur, ni frottement péricardique, ni de modifications de l'image cardiaque.

Les signes cliniques observés (le 4 novembre) : toux d'effort, dyspnée, tachycardie, bruit de galop présystolique et l'absence de tous signes d'insuffisance ventriculaire droite évoquent plutôt une atteinte myocardique, malgré l'absence de troubles de la conduction. Cette absence de signes de retentissement hémodynamique attribuable à une péricardite nous a fait rejeter l'indication du cathétérisme des cavités droites. Sur le plan théorique, un cathétérisme gauche eût peut-être apporté d'utiles renseignements, mais la disparition complète de tous les signes en 48 heures, sous corticothérapie l'a rendu sans objet. L'évolution ultérieure, purement électrique (tracés VI) n'implique pas actuellement une exploration de ce genre.

Le tableau qu'a présenté notre malade est assez semblable à celui rapporté par les auteurs toulousains (2); comme dans leur cas, les signes électrocardiographiques précédaient l'administration d'émétine que l'on aurait pu ensuite incriminer.

La persistance de ces signes, quasi analogues à ceux du début de la maladie est un point capital ; dans l'observation suscitée ils avaient complètement disparu en quelques semaines après traitement.

Les problèmes pathogéniques posés par ces deux types de manifestations sont au centre de notre discussion, et c'est sur leur importance, au moins clinique que nous voulons insister en nous appuyant d'une part sur les faits que nous avons observés, d'autre part sur les données de la littérature : on invoque en effet pour expliquer ces phénomènes, soit un effet "toxique" du parasite, soit un mécanisme allergique, soit une localisation aberrante. Comme à la plupart des auteurs, c'est le mécanisme "allergique" qui nous paraît le plus satisfaisant car :

1) Appuyé par le contexte clinique :

- les manifestations cutanées, rash urticarien, prurit, dermographisme, oedèmes localisés, habituelles au cours des infestations parasitaires et spécialement de la distomatose,

- les manifestations articulaires,

- la régression des symptômes sous corticothérapie, qu'ils soient cliniques ou biologiques, et nous reviendrons ici sur un trait évolutif de notre observation : la première cure d'émétine n'avait pas entraîné d'ascension des chiffres d'éosinophilie, mais elle a été précédée pendant 15 jours et accompagnée d'une corticothérapie à fortes doses, au contraire

de la seconde cure qui n'a pas été précédée d'une aussi longue préparation et qui a été faite sous dose moindre (30 mg). Il nous semble que l'on peut interpréter la réaccentuation de signes neurologiques après le premier traitement comme un "phénomène de rebond", car elle coïncide avec une diminution rapide des doses de corticoïdes et surtout avec :

- une remontée de l'éosinophilie,
- une nouvelle élévation de la V.S.,
- une ascension importante des taux en immuno-fluorescence et une augmentation du nombre d'arcs en immuno-électrophorèse à la même date.

2) Appuyé par l'exemple de certaines manifestations viscérales au cours des parasitoses :

a - manifestations pleuro-pulmonaires au cours de distomatoses (certaines sont d'ailleurs associées à des manifestations neurologiques; Garde et coll.; Becquet et coll.). Dans leur revue générale (12) Crinquette, Becquet et Vilain soulignaient les points suivants : ils relevaient en 1965, 25 observations de manifestations respiratoires au cours de la distomatose à F. Hepatica dont :

- 14 cas de manifestations parenchymateuses,
- 7 cas d'épanchements pleuraux,
- 2 cas de pneumothorax.

Ils y ajoutaient deux cas personnels : l'un avec manifestations parenchymateuses puis, l'autre avec troubles sensoriels et

pleurésie gauche d'évolution ultérieure à un asthme.
Reprenant leurs observations personnelles, ils découvrent que 16 fois sur 25 il existait au tout début des manifestations respiratoires.
Ces manifestations sont tout d'abord de type Loeffler, variables, parfois sans signes radiologiques, comme Brouet et coll. (7) y insistent en rapportant l'existence de toux spasmodique ou de dyspnée asthmatiforme chez des malades atteints de distomatose. Il faut également souligner que la présence dans les expectorations d'éosinophiles ou d'oeufs de douve n'a été rencontrée qu'exceptionnellement. La pathogénie des manifestations respiratoires survenant au cours d'une distomatose a été longuement discutée : si l'on écarte l'exemple de Paragonimus dont le cycle comporte un stade intra-parenchymateux, la preuve de la présence distomienne dans le poumon n'a pas été faite, certes, des "distomes" intra-pulmonaires ont été constatées chez l'animal (20), néanmoins aucune constatation anatomo-pathologique d'une distomatose pulmonaire autochtone n'a pu être vérifiée jusqu'à présent en pathologie humaine.
Par contre, de nombreux arguments convergent pour faire considérer les troubles respiratoires comme des manifestations allergiques à distance.

b - Citons également les manifestations neurologiques de la Loase, à qui l'on impute un certain nombre d'endocardites

fibroblastiques, de symptomatologie toutefois très différente des faits que nous avons observés. A ce propos, on peut rapprocher les quelques exemples de myocardites dites "allergiques" (21) rapportées par les anglo-saxons, en dehors de toute étiologie parasitaire dûes par exemple à la pénicilline ou à l'acide acétyl-salicylique; de même le syndrome de Gerstmann (19) induit par un choc à la pénicilline orale.

c - En dernier lieu, on ne peut qu'être frappé des ressemblances existant entre notre observation et les complications de la trichinose (trichinella spiralis) responsable dans un pourcentage élevé de cas de manifestations neurologiques et cardiaques (myocardites).

Rose (22) rappelait d'ailleurs à propos de cette affection, que si ses symptômes pouvaient être simplement liés à "l'irritation" produite l'invasion de la larve, la présence d'éosinophiles, à la période initiale dans les muscles striés et surtout dans les parois artériolaires avec des lésions histologiques de type inflammatoire peu différentes de celles observées dans la péricardite noueuse ou la maladie sérique, peut évoquer un phénomène d'hypersensibilisation.
Il ne nous semble pas déraisonnable d'évoquer un processus de ce genre, qui par le biais de lésions "d'angéites" peut expliquer les manifestations viscérales diffuses : certes les biopsies musculaires furent négatives, mais le purpura sous-inguéal qu'a présenté notre malade peut très bien s'intégrer dans ce

contexte (il a été signalé au cours de la trichinose (1)). Ce mécanisme expliquerait l'atteinte myocardique, conséquence de lésions coronariennes distales.

C O N C L U S I O N S

-:-:-:-:-:-:-:-:-:-:-:-

La distomatose a F. Hepatica paraît actuellement plus fréquente, même si l'on tient compte de la très grande amélioration des méthodes de diagnostic biologique due aux progrès de l'immunologie parasitaire.

Parallèlement, on insiste depuis quelques années sur un certain nombre de manifestations révélatrices de la maladie, inhabituelles dans les tableaux classiques et dont le diagnostic devient plus aisé grâce à ces techniques immunologiques. Ces manifestations ont en commun de ne pas être liées à l'atteinte hépatique, caractéristique de la fasciolase et d'atteindre les systèmes viscéraux les plus divers.

Il nous a paru très important de souligner d'emblée que parmi ces manifestations que l'on pourrait appeler "extra-hépatiques", certaines sont à l'évidence sous la responsabilité de migrations parasitaires aberrantes ou dûes à des impasses parasitaires : c'est le cas des localisations dermo-hypodermiques qui sont exclues de cette thèse.

Nous avons voulu surtout insister sur les manifestations où ces anomalies ne semblent pas en cause et dont l'extrême variété pose des problèmes difficiles :

- diagnostiques, tout d'abord, par leur diversité et leur apparente aberrance,
- pathogéniques, ensuite, incomplètement résolus.

Ces diverses remarques ont pour support une observation privilégiée à bien des égards, que nous avons observée récemment et qui réunissait des manifestations neurologiques et cardiaques associées (fait non signalé à notre connaissance).

- A l'occasion de cette observation, nous avons fait une revue de la littérature qui appuie le contexte clinique pour éclairer le problème pathogénique : un mécanisme "allergique" parait le plus vraisemblable, même s'il est incomplètement éclairci.

- Au reste, l'intérêt de rapprocher un ensemble de manifestations aussi variées est d'abord clinique; associées à la présence d'une éosinophilie, elles ne doivent pas faire penser seulement à une maladie de système, en particulier aux connectivites, mais aussi à la distomatose.

VU, le Président de Thèse,

M. le Professeur PAYET

VU, le Doyen,

M. le Professeur BAUMANN

VU, le Recteur,

M. MALLET

B I B L I O G R A P H I E

-:-:-:-:-:-:-:-:-:-:-:-:-:-

1 - AITA J.A. -
Neurological manifestations of general diseases.
Charles C. Thomas, édit., p. 750.

2 - ARLET J., LIGOU J.C., SALVADOR M. et FARDOU H. -
Distomatose à grande douve avec myocardite allergique.
Rev. Med. Toulouse, 1966, 2, 35.

3 - AUBERTIN E., AUBERTIN J. et APARICIO M. -
Forme neurologique de distomatose.
J. Med. Bordeaux, 1966, 11, 1751-1755.

4 - BECQUET R. et DELASSUS P. -
Particularités évolutives d'une distomatose hépatique à Fasciola Hepatica.
J. Soc. Med. Lille, 1961, 79, N° 11, 503-507.

5 - BERHEIM M., GILLY R., GERMAIN D., JARLOT B. et RIGAUD P. -
Méningite à éosinophiles au cours de la distomatose.
Pédiatrie, 1958, 13, 317-320.

6 - BOTHIER F., VIALA J.J., CROIZAT P. et REVOL L. -
A propos d'un cas de distomatose à Fasciola Hepatica avec atteinte myélitique et cérébelleuse.
Lyon Médical, 1968, 99, 855-859.

7 - BROUET G., MARCHE J., LEPRAT J. -
Epidémie familiale de Distomatose traitée par l'antimoniste de N-méthyl-glucamine.
Bull. et Mém. Soc. Med. Hôp. Paris, 951, 67, 33-38.

8 - CAPRON A., VERNES A. -
Distomatoses.
E.M.C., 1969, 8110 A 10.

9 - CATTAN R., FRUMUSAN P. et LUMBROSO P. -
Hémiplégie transitoire, symptôme initial d'une distomatose hépatique.
Bull. Soc. Méd. Hôp. Paris, 1953, 69, 676-679.

10 - CAVIER R., LEGER N. -
A propos d'un cas de distomatose à dicrocoelium dendriticum chez l'homme.
Bull. Soc. Path. Exot., 1967, 60, 425.

11 - COULAUD J.P., SAIMOT C., GRIMFELD A., GARABIOL B. et PAVET M. -
Manifestations neurologiques et cardiaques au cours d'une distomatose.
Ann. Med. Int. Août-Sept. 70, 121, N° 8-9, pp. 729-736.

12 - CRINQUETTE J., BECQUET R. et VILAIN B. -
Syndrome de Loeffler pleuro-pulmonaire d'étiologie exceptionnelle.
J. Soc. Med. Lille, 1965, 83, N° 6-7, 337-363.

13 - DOMART A., GENTILINI M., BRION S. et CARBON C. -
Manifestations neurologiques de la distomatose hépatique à Fasciola Hepatica.
Bull. Soc. Méd. Hôp. Paris, 1967, 118, N° 9, 839.

14 - GARDE A., LEGER G., PELLET M. et GUYOT M. -
Manifestations neuro-méningées au cours d'une distomatose.
Soc. Méd. Hôp. Lyon, 1961.

15 - GENTILINI M. et NIEL -
Communication personnelle.

16 - GIL R., CAPRON A., de RAUTLIN de LAROY Y., LEFEVRE J.P. -
Formes neurologiques des distomatoses autochtones.
Presse Med. 1970, 78, N° 7, 318.

17 - LENG-LEVY J., DAVID-CHAUSSE J., COLIN J.M., HERNE N. et ANDREU Melle B. -
Méningite aiguë éosinophilique distomienne et les localisations aberrantes de la distomatose.
J. Med. Bordeaux et du Sud-Ouest, 1965, 142, 1653-1659.

18 - LUNEDEI A., ROSSELI DEL TURCO -
First case observed in Italy of cerebral metastasis of Fasciola Hepatica in man; general remarks on distomiasis.
Riv. di Clin. Med., 1934, 35, 465-498.

19 - MERVYN FOX A. -
Anaphylactoïd shock induced by oral penicillin and resulting in Gerstmann's syndrome.
Brit. Med. Jour. 1965, 2, 206-208.

20 - RIVOLTA -
Présence de douve hépatique dans les poumons d'un boeuf.
In Med. Veterinaris Juillet 1948.

21 - ROGEN A.S. et RICHARDSON E. -
Electrocardiographic changes associated with allergic urticaria.

22 - ROSE B. -
In immunological disease.
J.A. Churchill, LTD, London 1965, 470.

23 - RUGGIERI F., CORREA A.J.E., MARTINEZ E. -
Jour. of Neurosurg. 1967, 27, N° 1, 268.

24 - SIGUIER F., FELD R., PIETTE M., WELTI J.J., LUMBROSO P. - Tribulations neurologiques d'un jeune berger atteint de distomatose cérébrale à Dicrocoelium Lanceolatum. Bull. Soc. Méd. Hôp. Paris, 1952, 68, 353-369.